

5 nolu kromozomun kısa kol delesyonu (Cri du Chat) sendromu: olgu sunumu

Vural Kesik (*), Sebahattin Vurucu (**), Mustafa Kul (*), Erkan Demirkaya (*), Rıdvan Akın (**), Davut Gül (***), Erdal Gökçay (**)

Özet

5p- (Cri du Chat) sendromu, 5 nolu kromozomun kısa kolundaki bir delesyondan kaynaklanmaktadır. En sık görülen klinik bulguları kedi miyavlaması şeklinde ince tiz yüksek sesli ağlama, fasyal dismorfizm, mikrosefali, ciddi psikomotor ve mental retardasyon oluşturmaktadır. İnsidans, canlı doğumlarda 1:15000 ile 1:50000 arasında değişmektedir. 5 nolu kromozom üzerinde yapılan sitogenetik ve fenotipik çalışmalar sonucunda belli büyüklük ve şekildeki delesyonların belli fenotipik özelliklerle ilişkili olduğu görülmüştür. Bu da rehabilitasyon ve eğitim programlarına erkenden başlayabilme olanağını sunmuş ve prognozu olumlu yönde etkilemiştir. Burada fenotipik özellikleri ve sitogenetik inceleme ile 5p- sendromu tanısı almış 9 yaşında bir kız hasta sunulmuştur.

Anahtar kelimeler: Delesyon, mental retardasyon, 5 nolu kromozom

Summary

Syndrom of short arm deletion of chromosome 5 (Cri du Chat): a case report

Cri du Chat Syndrome results from a deletion on the short arm of chromosome 5 (5p-). Clinical features include a high

pitched monochromatic cry, facial dysmorphism, microcephaly, and severe psychomotor and mental retardation. Its incidence ranges between 1:15000 to 1:50000 live births. Recent cytogenetic and phenotypic studies have shown a clinical and cytogenetic variability. Identification of cytogenetic map of chromosome 5 allows early rehabilitation programs. It should be kept in mind that early rehabilitation and educational interventions improve the prognosis. We herein report a 9-year-old girl with Cri du Chat syndrome.

Key words: Deletion, mental retardation, chromosome 5

Giriş

Cri du Chat sendromu (CdCS), 5 nolu kromozomun kısa kolundaki delesyondan (5p-) kaynaklanmaktadır. Bu delesyonun %85'i kısa kolun de novo delesyonu, %15'i ise anne ya da babadaki dengeli translokasyon taşıyıcılığından kaynaklanmaktadır (1-4). İnsidans, canlı doğumlarda 1:15.000 ile 1:50.000 arasında değişmektedir. Genellikle olguların %75'inde ilk ay, %90'ında ise ilk yıl içerisinde ölüm görülmektedir. Sendromun sık görülen klinik bulguları; yenidoğan döneminde kedi miyavlaması şeklinde tiz ve yüksek sesli ağlama, kraniyofasiyal dismorfizm (geniş yüz, strabismus, geniş nazal köprü, epikantus, mikrognat, mikrosefali), ciddi psikomotor gerilik ve mental retardasyondur (5). Tanı, klinik ve sitogenetik çalışmalarla konur. Beş nolu kromozoma ilişkin sitogenetik çalışmalar

sonucunda, bazı delesyonlar ile belli fenotipik özellikler arasında önemli bir ilişki saptanmıştır (6). Sitogenetik ve fenotipik özellikler arasındaki bu ilişki, hastaların özel eğitim tedavilerinin şekillendirilmesine önemli katkılar sağlamıştır. Burada 5 nolu kromozomun kısa kolunda delesyon saptanan bir olgu sunulmuş ve sitogenetik ile fenotipik özellikler arasındaki ilişki tartışılmıştır.

Olgu Sunumu

Dokuz yaşındaki kız hasta, zeka geriliği ve baş çevresinde küçüklük şikayeti ile getirildi. Özgeçmişinde düşük doğum ağırlığına sahip olduğu (2200 gr, <3 persentil) ve ince tiz bir sesle ağladığı bildirilen olgunun fizik muayenesinde; boy ve kilo 25-50 persentilde, baş çevresi 3 persentilin altında (mikrosefali), açık renkli saçlar, frontal "bossing", ince saçlar, derin yerleşimli ve açık renkli gözler, epikantus, aşağıya bakan palpebral fissürler, antevort burun kanatları, açık ağız, belirgin üst dudak, yüksek damak, diş yapısında bozukluk, belirsiz filtrum ve ince deri saptandı (Şekil 1). Konuşma yoktu ve mental durumu kooperasyon kurulamayacak kadar geri idi. Aşırı derecede ajitasyon ve self mutilasyon mevcuttu. Kardiyolojik muayenesi normal olarak değerlendirilen olgunun beyin manyetik rezonans görüntülemesinde; mega sisterna magna, dördüncü ventrikülde hafif genişleme ve beyin sapında hipoplazi saptandı. Periferik kandan yapılan sitogenetik

* GATA Çocuk Sağlığı ve Hastalıkları AD

** GATA Çocuk Nörolojisi BD

***GATA Tıbbi Genetik BD

Ayrı basım isteği: Dr. Vural Kesik, GATA Çocuk Sağlığı ve Hastalıkları AD, Etlik-06018, Ankara
E-mail: vural73@yahoo.com

Makalenin geliş tarihi: 06.06.2005

Kabul tarihi: 26.10.2005

incelemede 5 nolu kromozomun kısa kolunun terminale kadar olan parçasının olmadığı gözlemlendi (Şekil 2). Anne ve babada dengeli translokasyon taşıyıcılığı araştırılmak için yapılan sitogenetik incelemede normal karyotip saptandı. Olguya Peabody zeka testi uygulanmak istendi, ancak iletişim kurulamadı.

kadar yaşayan olgular da bildirilmiştir (5).

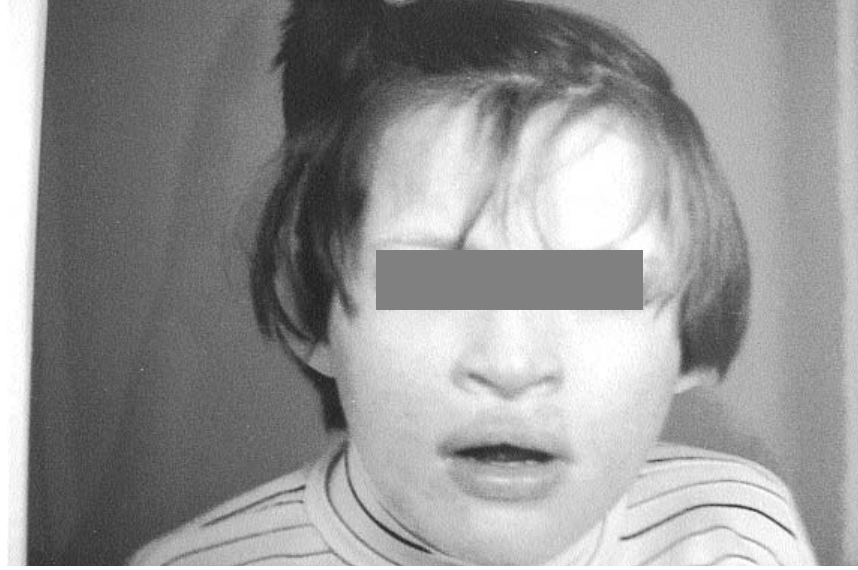CdCS'li olgularda mikrosefali, fasyal dismorfizm, düşük doğum ağırlığı ve tiz sesle ağlama mevcut olup, tiz sesle ağlama bir yaşın sonuna doğru kaybolmaktadır. Kedi miyavlaması tarzındaki ses, larinks ve epiglotun anatomik ve fonksiyonel bozukluklarından kaynaklanmakta ve

şimlileri ve mental durumları da ileri derecede geri kalmaktadır. Genellikle dört yaşına doğru yürüyebilmekte ve erişkin dönemde zeka 20 civarında puana erişebilmektedir (8). Bizim olgumuz da altı yaşında yürümeye başlamış olup, mental durumu kooperasyon kurulamayacak derecede geri idi. Ancak bu vakaların özel eğitim tedavilerinden fayda gördüğü ve tedavi ile 5-6 yaşlarında bir çocuğun psikomotor gelişimine ulaşabileceği bildirilmektedir (9).

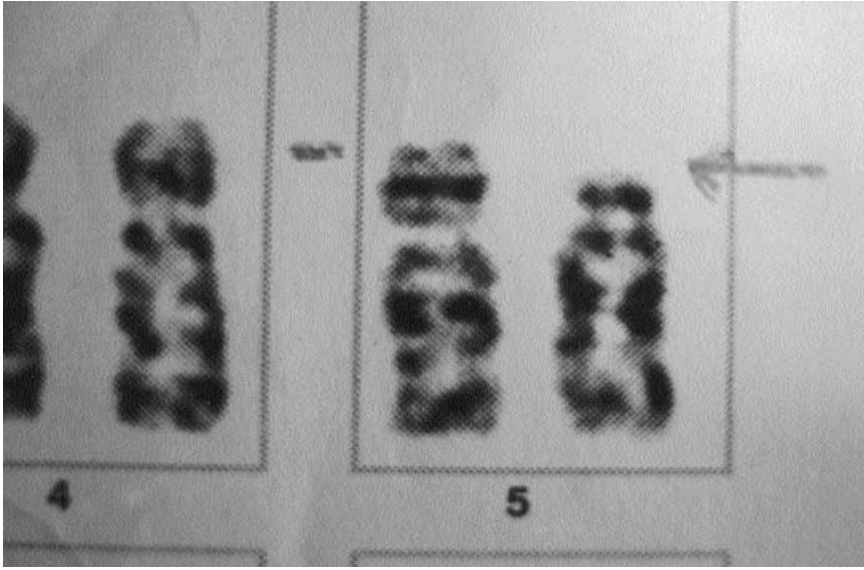
Bu hastaların 1/3'ünde kardiyak anormallikler tanımlanmakla birlikte, bizim olgumuzun kardiyolojik muayenesi normaldi (8). CdCS'li olgularda genellikle intrauterin dönemde gelişen beyin sapı ve serebellum malformasyonları saptanmakta ve psikomotor gelişme geriliğinin nedeni olarak düşünülmektedir (10). Olgumuzun beyin manyetik rezonans görüntülemesinde mega sista magna, 4. ventrikülde hafif genişleme ve beyin sapında hipoplazi saptanmıştır.

CdCS'li olguların etiolojisinde 5 nolu kromozomun çeşitli bozuklukları rol oynamaktadır. Seksen CdCS'li hasta ve 148 aile üyesinin katıldığı bir çalışmada 5 nolu kromozoma ait bozukluklar sınıflandırılmış ve 5p terminal delesyonu %77.5, interstisyel delesyon %8.75, de novo translokasyon %5, ailesel translokasyon %3.75, ailesel inversiyondan kaynaklanan delesyon %1.25 olarak tespit edilmiştir (11). Sitogenetik araştırmalar sonucu 5 nolu kromozomun bazı bölgelerindeki mutasyonların belli fenotipik özelliklere neden olduğu saptanmıştır. Bunlardan kedi miyavlaması tarzında ağlamanın 5p15.3, fasyal dismorfizm ve mental retardasyonun ise 5p15.2 nolu bölgeye haritalandığı ortaya konmuştur (6,12). Olgumuzun sitogenetik incelemede 5 nolu kromozomun kısa kolundaki delesyonun 15.2 bandından terminale kadar olduğu gözlemlendi. Dolayısı ile yukarıda belirtilen genotip-fenotip ilişkisine benzer şekilde kedi miyavlaması tarzında ağlama, dismorfik fasyal bulgular ve mental retardasyon olduğu tespit edildi.

Doğumdaki dismorfik fasyal bulgular birçok sendromda görülebileceğinden kesin tanı kromozom analizi ile konulabilir. Ailelere prenatal tanı ve genetik



Şekil 1. Sekiz yaşında kız olguda frontal "bossing", epikantus, açık ağız, aşağı bakan palpebral fissürler, belirsiz filtrum ve kalın dudaklar görülmektedir



Şekil 2. Beş nolu kromozomda 15,3 bandından terminale kadar delesyon

Tartışma

CdCS, 5 nolu kromozomun kısa kolundaki delesyon sonucu ortaya çıkan nadir bir kromozomal hastalıktır. Olguların %75-90'ı hayatın ilk bir yılı içinde kaybedilmekle birlikte, 50 yaşına

beslenme problemleri ile birlikte görülebilmektedir (1,5,7). Bizim olgumuzda da doğumda mikrosefali, tiz bir sesle ağlama ve beslenme problemleri gibi bulgular mevcuttu.

CdCS'li olguların psikomotor geli-

danışma verilebilir (13-17). Özellikle vurgulanması gereken bir konu, mikrosefalili olgularda sitogenetik inceleme yapma zorunluluğudur. Mikrosefalili olguların %1'inde 5 nolu kromozomun kısa kolunda delesyon saptandığından, özellikle mikrosefali ile başvuran hastalarda fasiyal dismorfizm de eşlik ediyorsa kromozom analizi yaptırılarak CdCS ekarte edilmelidir (5). CdCS'li hastalarda erken tanı ve tedavi, büyüme ve gelişmeyi olumlu yönde etkileyebilir.

Kaynaklar

1. Lejeune J, Lafourcade J, Berger R, et al. Trois cas de deletion partielle du bras court dun chromosome 5. CR Acad Sci (D) 1963; 257: 3098-3102.
2. Beemer FA, de France HF, Rosina-Angelista IJ, Gerards LJ, Cats BP, Guyt R. Familial partial monosomy 5p and trisomy 5q: three cases due to paternal pericentric inversion 5 (p151q333). Clin Genet 1984; 26: 209-215.
3. Hashimoto T, Tsukino R, Chiyo H, Furuyama J. Reciprocal translocation t(5:6)(p13q27) through three generations: case report of cri du chat syndrome. Hum Genet 1980; 53: 145-147.
4. Kushnick T, Rao KW, Lamb AN. Familial 5p- syndrome. Clin Genet 1984; 26: 472-476.
5. Niebuhr E. The cri du chat syndrome: epidemiology, cytogenesis and clinical features. Hum Genet 1978; 44: 227-275.
6. Gersh, M, Goodart SA, Pasztor LM, Harris DJ, Weiss L, Overhauser J. Evidence for a distinct region causing a cat-like cry in patients with 5p deletions. Am J Hum Genet 1995; 56: 1404-1410.
7. Wilkins LE, Brown JA, Nance WE, Wolf B. Clinical heterogeneity in 80 home reared children with Cri du chat syndrome. J Pediatr 1983; 102: 528-533.
8. Rimoin DL, Connor JM, Pyeritz R, Korf BR. Principles and Practice of Medical Genetics. 4th ed. Vol 1. 2002: 1372-1373.
9. Wilkins LE, Brown JA, Wolf B. Psychomotor development in 65 home-reared children with cri-du-chat syndrome. J Pediatr 1980; 97: 401-405.
10. Kjaer I, Niebuhr E. Studies of cranial base in 23 patients with Cri du chat syndrome suggest a cranial development field involved in the condition. Am J Med Genet 1999; 82: 6-14.
11. Cerruti Mainardi P, Perfumo C, Cali A, et al. Clinical and molecular characterization of 80 patients with 5 p- deletion: genotype-phenotype correlation. J Med Genet 2001; 38: 151-158.
12. Overhauser J, Huang X, Gersh M, et al. Molecular and phenotypic mapping of the short arm of chromosome 5: sublocalization of the critical region for the Cri-du-chat syndrome. Hum Mol Genet 1994; 3: 247-252.
13. Tullu MS, Muranjan MN, Sharma SV, et al. Cri-du-chat syndrome: clinical profile and prenatal diagnosis. J Postgrad Med 1998; 44: 101-104.
14. Stefanou EG, Hana G, Foakes A, Crocker M, Fitchett M. Prenatal diagnosis of Cri du chat (5p-) syndrome in association with isolated moderate bilateral ventriculomegaly. Prenat Diagn 2002; 22: 64-66.
15. Sarno AP Jr, Polzin WJ, Kalish VB. Fetal choroid plexus in association with Cri du chat (5p-) syndrome. Am J Obstet Gynecol 1993; 169: 1614-1615.
16. Muller F, Aegerter P, Boue A. Prospective maternal serum chorionic gonadotropin screening for the risk of fetal chromosome anomalies and of subsequent fetal and neonatal deaths. Prenat Diagn 1993; 13: 29-43.
17. Weiss A, Shalev S, Weiner E, Schneur Y, Shalev E. Prenatal diagnosis of 5p deletion syndrome following abnormally low maternal serum human chorionic gonadotropin. Prenat Diagn 2003; 23: 572-574.